F r i t z F r e u n d l i c h

Zahnarzt
Bergweg 22
9497 Bergdorf

Abs.: Fritz Freundlich - Bergweg 22 - 9497 Bergdorf

Ute Fröhlich
Lochstr. 3
Lochhausen

Patientenaufklärung gemäß §630e BGB

zum Therapieplan vom 06.09.20 für Ute Fröhlich

Nachfolgend werden die Diagnose und die vorgeschlagene Behandlung, die übliche Vorgehensweise, die wichtigsten Risiken dieser Behandlung bzw. der Nichtbehandlung sowie grundsätzliche Alternativen vorgestellt.

Zahn/Gebiet	Art der geplanten Versorgung
35,43,45	Gegossene Klammer
32-43	Krone teilverblendet
45-47	Krone unverblendet
38-36,44	Zahn/Zähne ersetzt
38-36,44	Standardprothese
32-43,45-47	Nichtedelmetall

Oberkiefer

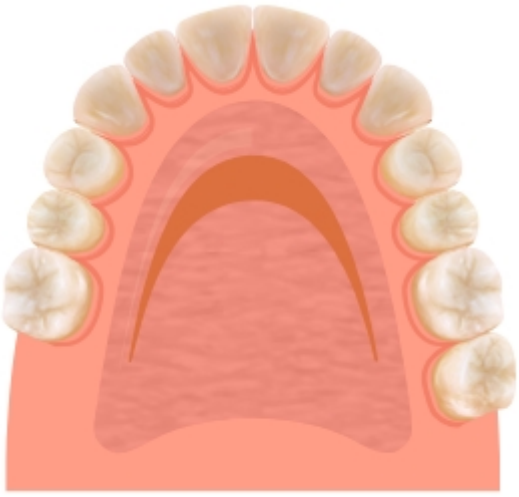

Unterkiefer

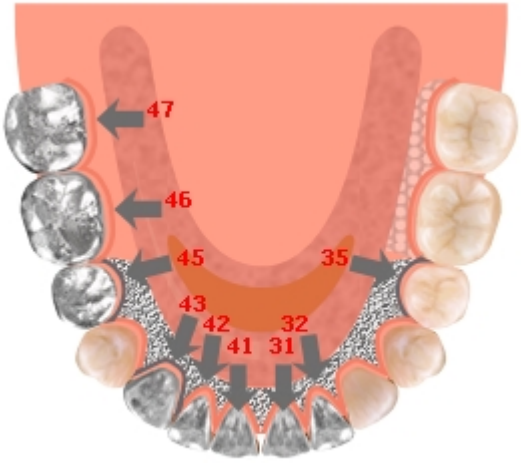

Obige programmgenerierte Darstellungen dienen zur Veranschaulichung der geplanten Behandlung. Ein tatsächlich einzugliedernder Zahnersatz wird durch diese Illustrationen nicht dargestellt.

Diagnose und Behandlungsplan

Die Zähne 38-36,44 sind nicht vorhanden. Solche fehlenden Zähne können durch künstliche Zähne ersetzt werden, die auf einer Prothesenbasis befestigt werden. Die Zähne 43,45 sind als Ankerzähne vorgesehen. Die Zähne 35,43,45 sind zur Aufnahme von Halteelementen vorgesehen. Eine bestehende Überkronung an den Zähnen 32-43,45-47 ist erneuerungsbedürftig.

F r i t z F r e u n d l i c h

Zahnarzt
Bergweg 22
9497 Bergdorf

Patientenaufklärung gemäß §630e BGB (Seite 2)

zum Therapieplan vom 06.09.20 für Ute Fröhlich

Übliche Vorgehensweise

Bereits vorhandene defekte Kronen (wie an den Zähnen 32-43,45-47) werden zuerst mit speziellen rotierenden Instrumenten zerteilt und dann schonend abgenommen. In sehr seltenen Fällen kann es dabei zu einer Schädigung des Zahnes und/oder der Nachbarstrukturen kommen. Die Präparation an den Zähnen 32-43,45-47 geschieht mit einem rotierenden Instrument unter örtlicher Betäubung. Mit einer speziellen, mit dem Zahn verklebten Aufbaufüllung erhält der präparierte Zahn eine ausreichende Größe zur Aufnahme der Krone. Nach dieser Vorarbeit verbleibt ein konischer Zahnstumpf als verkleinerte Form des ursprünglichen Zahnes. Die Situation im Munde wird mit einer selbsthärtenden Abdruckmasse abgeformt und im Labor in Gips nachgebildet. Anschließend werden die Zahnstümpfe mit individuell gefertigten provisorischen Kunststoffkronen versorgt. Somit kann vorsichtig gekaut werden, während im zahntechnischen Labor an Hand des Gipsmodells individueller Zahnersatz gefertigt wird, der die fehlende Substanz präzise ersetzt und in einer der weiteren Sitzungen fest im Mund eingegliedert wird. Für die Herstellung der Prothese werden die Kiefer und die Ankerzähne mittels einer selbsthärtenden Masse abgeformt. Diese Abformungen werden mit Gips ausgegossen, die so entstandenen Gipsmodelle dienen zur Herstellung der metallischen Grundplatte der Prothese und gegebenenfalls der Halteklammern. Danach wird diese Metallbasis im Dentallabor im Bereich der fehlenden Zähne mit Kunststoff verkleidet und mit künstlichen Zähnen versehen.

Die wichtigsten Risiken der Behandlung

Die Zähne 32-43,45-47 sind für eine Überkronung vorgesehen. Als Risiken bei einer Überkronung werden in der Fachliteratur Nervschädigungen benannt (wie z. B. eine irreversible Pulpitis). Eine vorübergehende Temperaturempfindlichkeit nach einer Überkronung sollte sich ebenso wie ein "Fremdkörpergefühl" nach einigen Wochen von selbst verlieren. Da sich in dieser Zeit auch die Zahnstellung durch die veränderte Belastung nach der Überkronung geringfügig verändern kann, kann eine Korrektur der Bisshöhe in einer späteren Sitzung notwendig werden. Die zur Überkronung verwendeten Metalle wurden nicht auf Verträglichkeit mit einer Kernspintomografie geprüft.

Die Schmerzausschaltung im Unterkiefer geschieht üblicherweise mit einer Leitungsanästhesie und ggflls. einer zusätzlichen Infiltritationsanästhesie. Wird das Anästhesiemittel - wie bei der Leitungsanästhesie üblich - in die Nähe eines Nervenstammes eingebracht, kann es in sehr seltenen Fällen zu Nervschädigungen mit dauerhaften Taubheitsgefühlen im Kinn-Lippenbereich der betroffenen Seite kommen. Bei der Zahnprothese an den Zähnen 38-36,44 können - wie auch bei neuen Schuhen - durch das Tragen Druckstellen entstehen. Eine Anpassung erfolgt durch erneute Abdrucknahme mit anschließender Unterfütterung. Klammern und andere Befestigungselemente können durch zahnschädigende Kippbelastungen an Haltekraft verlieren, eine Nachjustage ist dann erforderlich. Durch regelmäßiges Tragen der Prothese wird der Abbau des Kieferknochens verlangsamt. Modellgussprothesen bedürfen jedoch der regelmäßigen halbjährlichen professionellen Reinigung und Überprüfung.

Die wichtigsten Regeln zur Sicherung des Heilerfolgs

Falls die Behandlung eine örtliche Betäubung erforderte, ist nach einer solchen Sitzung die Fahrtüchtigkeit eingeschränkt und der Heimweg sollte nicht als Lenker eines Fahrzeugs angetreten werden. Um Bissverletzungen und Verbrühungen zu vermeiden, sollte auch nicht gekaut oder heiß getrunken werden, solange das Taubheitsgefühl anhält. Herausnehmbarer Zahnersatz benötigt mehr Pflege als fester Zahnersatz. Er sollte nach jeder Mahlzeit - jedoch mindestens 2x täglich herausgenommen und sorgfältig gereinigt werden. Eine fachgerechte professionelle Reinigung in der Zahnarztpraxis sollte mindestens halbjährlich erfolgen. Dabei werden auch Passung und Verankerung des Zahnersatzes überprüft.

Die wichtigsten Risiken der Nichtbehandlung

Unterbleibt die Versorgung der fehlenden Bereiche an den Zähnen 38-36,44, so können wegen des eingeschränkten Kauvermögens Verdauungsprobleme auftreten. Durch die fehlende Abstützung sinken die Wangen und/oder Lippen ein und der Kieferknochen bildet sich zurück. Werden die Kiefer nicht gleichmässig gegeneinander abgestützt, kann es zu Zahnkippungen und Kiefergelenksbeschwerden kommen. Durch die fehlende Belastung baut sich der Kieferkamm beschleunigt ab, was eine spätere prothetische Versorgung erschwert und verteuert. Wird die Behandlung der an den Zähnen 32-43,45-47 beschriebenen Zahndefekte unterlassen, so schreitet der Zahnverfall weiter fort und Sie riskieren den Verlust dieser Zähne.

F r i t z F r e u n d l i c h

Zahnarzt
Bergweg 22
9497 Bergdorf

Patientenaufklärung gemäß §630e BGB (Seite 3)

zum Therapieplan vom 06.09.20 für Ute Fröhlich

Grundsätzliche Behandlungsalternativen

Die geplante Kassenversorgung sieht eine metallische Krone an den Zähnen 32-43,46,47 vor. Werden solche Zähne beim Sprechen oder Lachen sichtbar, sieht man an den Zähnen 32-43 unverblendete Metallflächen und an den Zähnen 46,47 die metallische Kaufläche. Da bei einfach verblendeten Kronen wie an den Zähnen 32-43 eine individuelle Farbanpassung fehlt, wird ein Unterschied zu benachbarten Zähnen auch von Laien bemerkt. Eine vollverblendete Krone hingegen ist komplett zahnfarben und wird in Mehrfarb-Schichttechnik an benachbarte Zähne angepasst. Da mit fortschreitendem Alter das Gewicht zu-, das Zahnfleisch aber abnimmt, können im Laufe von Jahren bei dieser Ausführungsart metallische Kronenränder sichtbar werden. Dem Aussehen eines natürlichen Zahnes am nächsten kommt daher die metallfreie Vollkeramikkrone. Vollverklebte zahnfarbene Keramikkronen sind auch im Seitenzahnbereich (z. B. an den Zähnen 46,47) eine substanzschonende Alternative zu Metallkronen. Die Befestigung der Prothese an den Zähnen 35,43,45 erfolgt mit Klammern. Alternativ kann die Prothese mit "Teleskopkronen" befestigt werden, bei denen zahnschädigende Kipp-Belastungen verringert werden. Teleskopkronen bestehen aus zwei Teilen, einer Kappe und einer Hohlkrone. Vereinfacht kann man sie sich als mit der Prothese verbundenes Hütchen vorstellen, dass dem Zahn übergestülpt wird und so dem herausnehmbaren Teil Halt verleiht. Grundsätzlich ist statt einer herausnehmbarer Prothese auch ein über künstliche Zahnwurzeln (Implantate) verankerter Zahnersatz denkbar. Als alternative Methode zur Schmerzausschaltung während eines Eingriffs kommt eine Vollnarkose oder statt einer Leitungsanästhesie eine intraligamentäre Anästhesie (ILA) in Frage, sofern eine medizinische Indikation hierfür gegeben ist.

Ich wurde über obigen Therapievorschlag eingehend aufgeklärt und habe keine weiteren Fragen.

Bergdorf, Unterschrift Patient

Unterschrift Zahnarzt